Бронхоэктазия

Бронхоэктазия

- Определение
- Этиология и патогенез
- Клиническая картина
- Лечение обострения БЭ
- Профилактика обострения БЭ

Определение БЭ

- БЭ - это синдром, который можно наблюдать при большой группе заболеваний.
- Клиническая картина синдрома БЭ характеризуется хроническим кашлем с отхождением вязкого секрета.
- Эти проявления ассоциируются с расширением просвета бронха и утолщением его стенки

Эпидемиология БЭ

- В США наблюдается 110 000 больных с БЭ
- С возрастом БЭ возрастает
- Женщины болеют чаще, чем мужчины
- БЭ часто обостряется

Этиология БЭ

- Инородное тело в дыхательных путях
- Трахеобронхомаляция
- Муковисцидоз
- Нарушение механизмов защиты
- Синдром Янга
- Ревматические заболевания
- Дефицит альфа-1 антитрипсина
- Инфекционные заболевания

Инфекционные заболевания

- Коклюш, корь
- Микоплазменная пневмония
- Туберкулез
- Нетуберкулезный микобактериоз
- Аспергиллез

Патобиология БЭ

- Трансмуральный воспалительный процесс
- Отек слизистой
- Язвенный дефект и эктазия
- Неоваскуляризация

- Дефицит витамина "D" играет важную роль в формировании хронической инфекции дыхательных путей

- Иммунодефицитное состояние играет важную патогенетическую роль в развитии бронхоэктазов

- Рецидивирующий инфекционный процесс дыхательных путей приводит к рубцовым изменениям стенки бронхов, обструкции и их ремодулированию

Биологические маркеры воспалительного процесса при БЭ

- Нейтрофильная эластаза
- Альфа-дефензины
- (человеческие нейтрофильные пептиды)
- Цитокины (IL - 8)
- Альфа-1 антитрипсин

Какому методу исследования вы отдаете предпочтение в диагностике БЭ?

A. Исследование мокроты

B. Спирография

C. Анализ крови

D. Рентгенография

E. Компьютерная томография

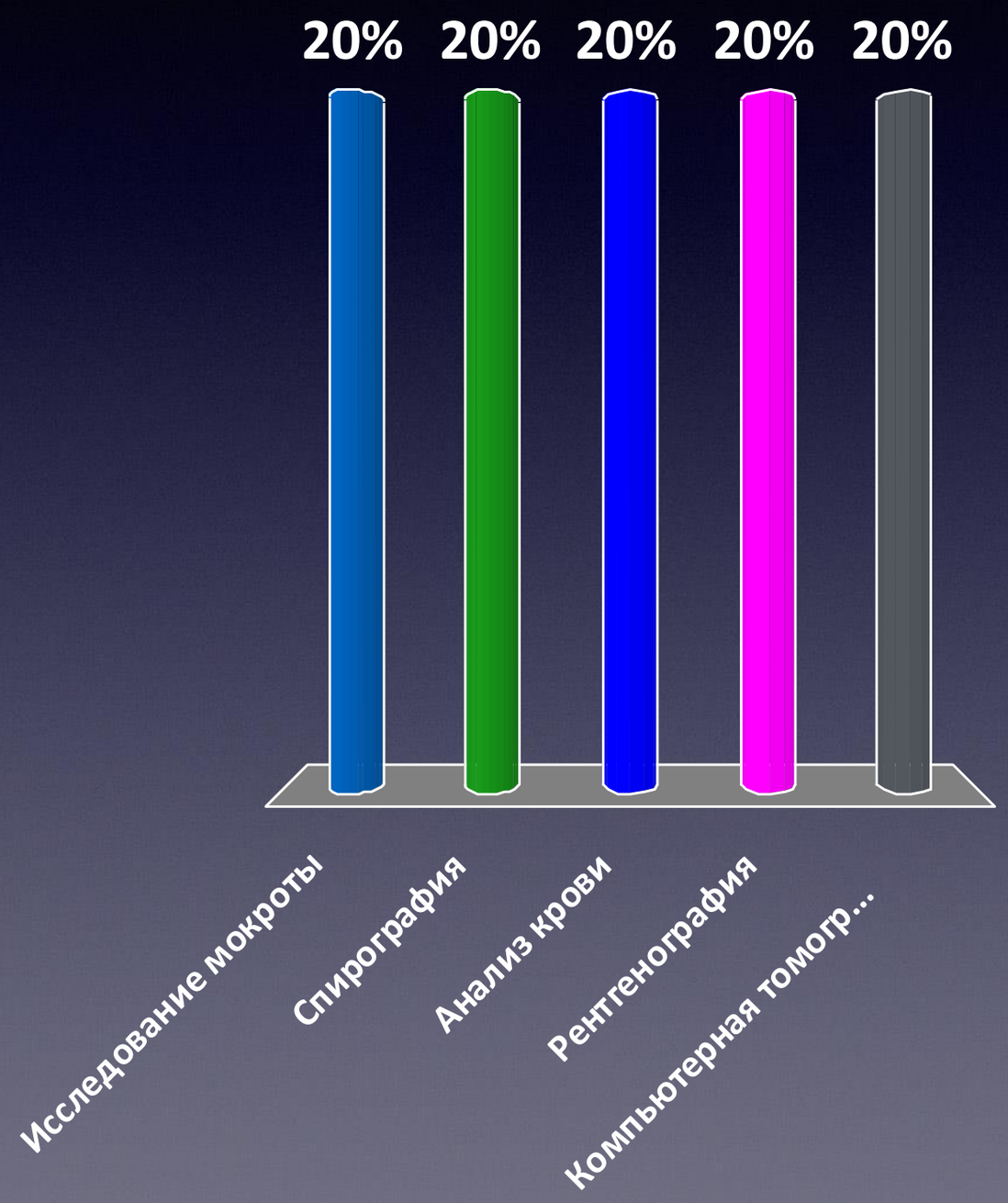

На чем построен дифференциальный диагноз БЭ при муковисцидозе и не муковисцидозе?

A. Вязкость мокроты

B. Микробиологический пейзаж мокроты

C. Имидж диагностика

D. Спирография

E. Генетическое тестирование

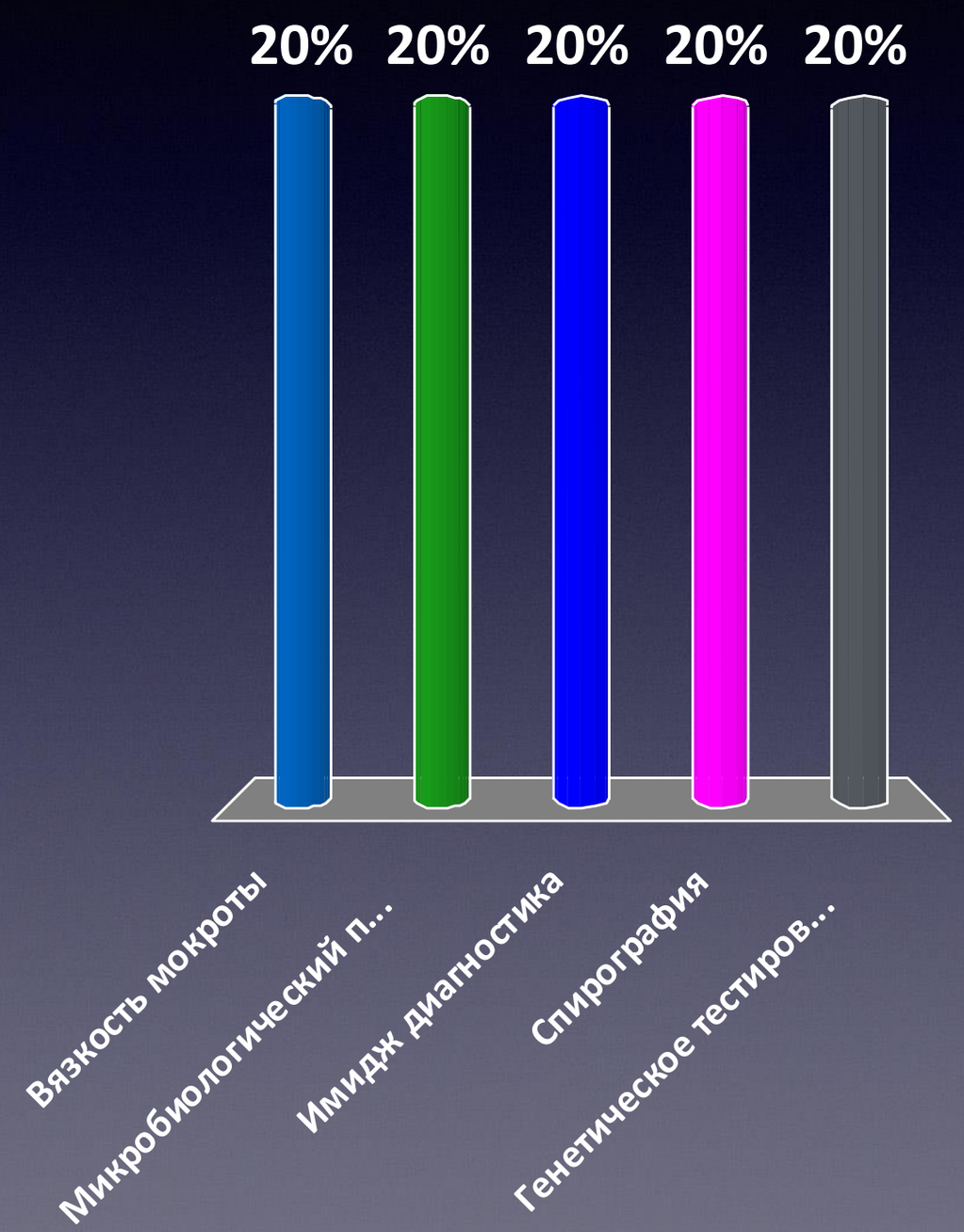

Клиническая картина

- Кашель
- Ежедневная продукция слизисто гнойной вязкой мокроты
- Кашель на протяжении нескольких месяцев и даже лет

Клиническая картина БЭ

- Кашель – 97%
- Ежедневная продукция мокроты - 78%
- Риносинусит – 73%
- Одышка – 62%
- Кровохарканье – 27%
- Плевритическая боль – 20%

Инфекционные заболевания

- Корь, коклюш
- Бактериальная инфекция: Staphylococcus aureus, Klebsiella, Pseudomonas aeruginosa
- Вирусная инфекция: Adenovirus (7 и 21 типы), influence, herpesviruses
- Другие инфекционные заболевания: грибковые (гистоплазмоз, аспергиллез), туберкулез, Нетуберкулезный микобактериоз, микоплазма

Клиническая картина "сухих бронхоэктазов"

- Кашель и периодически кровохарканье без признаков повешенной продукции мокроты

- Состав мокроты у больных с муковисцидозом отличается от мокроты, полученной от больных с БЭ немуковисцидозной природы (нарушен транспорт ионов хлора и натрия)

Локализация БЭ

- Центральная локализация характерна для аспергиллеза
- Верхняя зона легких – муковисцидоз
- Средняя и нижняя зоны - первичная цилиарная дискинезия
- Нижная зона - идиопатическая природа БЭ.

Диагностический алгоритм

- Спирография
- Бронходилатационный тест
- Кислотно-щелочное равновесие
- Эхо-кардиография

Диагностический алгоритм при БЭ

- Развернутый анализ крови
- Определить концентрацию иммуноглобулинов IgM, IgE, IgG, IgA
- Определить подклассы IgG
- Генотипирование муковисцидоза
- Исследование мокроты: бактериоскопия, цитология и микробиология
- Специфические антитела к аспергиллам (IgE)
- Альфа-1 антитрипсин

Диагностический алгоритм

- Дефицит IgG : врожденная агаммаглобулинемия (тип Брутон, селективный дефицит IgG2, IgG4), приобритенный дефицит иммуноглобулинов - исследование Ig и их подклассов, иммунный ответ на ведение вакцины
- Дефицит IgA: атаксия, телеангиоэктазия - исследование уровня IgA
- Дисфункция нейтрофилов: хроническое гранулематозное заболевание, дисфункция оксидазы NADPH - генетическое тестирование
- Другие редкие иммунодефицитные состояния: мутация CXCR4, CD40, дефицит лигандов CD40 - гиперпродукция IgM, количественное определение иммуноглобулинов

Диагностический алгоритм

- Дефект реснитчатого эпителия: цилиарная дискинезия, синдром Картагенера- КТ (situs in versus), оксид азота,биопсия
- Муковисцидоз: генотипирование, потовый тест
- Синдром Янга: синопульмонарная инфекция - азооспермия

Диагностический алгоритм

- Дефицит альфа-1 антитрипсина: эмфизема и БЭ- измерить концентрацию в крови и провести генотипирование
- Аспирационная пневмония:алкоголизм, липоидная пневмония, неврологические заболевания - история заболевания, КТ
- Ревматические заболевания: синдром Сьегрена - ревматические факторы
- Болезни кишечника: болезнь Крона- имидж диагностика, биопсия
- Хроническое отторжение после трансплантации с развитием бронхиолита
- Ингаляция токсикантами: аммоний, диоксид азота и другие - история заболевания и имидж диагностика

Дифференциальный диагноз

- Инородное тело в дыхательных путях: косточки, мелкие рыбные и птичьи кости, растительные вещества - рентгенография и бронхоскопия
- Опухоль: ларингеальный папиломатоз, аденома дыхательных путей, эндобронхиальная тератома и др.
- Лимфаденопатия корней легких: туберкулез, саркоидоз, гистоплазмоз - КТ, бронхоскопия, диаскин тест
- ХОБЛ: хронический бронхит - спирография и тест на альфа-1 антитрипсин

Дифференциальный диагноз

- Ревматические заболевания: полихандрит, амилоидоз - биопсия, гистология на амилоидоз
- Мукоидные скопления - аллергический бронхопульмонарный аспергиллез, гранулематоз, постоперативный мукоз

Дифференциальный диагноз. Врожденные анатомические дефекты

- Бронхомаляция, кисты бронхов, дефицит образования хрящевой ткани (Williams-Campbell), трахеобронхомегалия (Mounier-Kuhn), трахеоэзофагальная фистула - КТ
- Сосудистые: аневризма легочной артерии - КТ
- Лимфатические сосуды - синдром "желтых ногтей" - дистрофическое ногтевое ложе

Лечебная программа

- Нетуберкулезный микобактериоз, как правило, развивается у ВИЧ инфицированных индивидуумов
- Аспирационная пневмония - прибегают к лечебной бронхоскопии
- Иммунодефицитные состояния- назначают иммуноглобулины
- Аллергический бронхопульмонарный аспергиллез - терапия глюкокортикостероидами и антифунгальными препаратами
- Трахеобронхомегалия - стентирование

Обострение БЭ

- Возбудитель не установлен
  - Levofloxacin
  - Moxifloxacin

Обострение БЭ

- Данные о резистентности возбудителей отсутствуют
- Amoxicillin по 500 мг. три раза в день
- +Макролиды

Обострение БЭ

- Позитивные данные по бета-лактамазе
- Цефалоспорины второй или же третей генерации, макролиды, доксициклин, фторхинолоны

Обострение БЭ

- Pseudomonas aeruginosa - штаммы чувствительные к антибиотикам
  - Ciprofloxacin - 500-750 mg. дважды в день
  - Tobramycin - назначают ингаляционно

Обострение БЭ

- Показания к госпитализации:
  - Тахипное - 25 и более дыхательных экскурсий в минуту
  - Гипотензия
  - Пульсоксимметрия - менее 92%
  - Фебрильная температура
  - Неэффективность терапии антибиотиками в домашних условиях

Mycobacterium avium

Mycobacterium intracellulary

Aspergillosis

возбудители, при которых возникают трудности в подборе антибактериальной терапии

Профилактика обострения БЭ

- Макролиды - (трижды в неделю и на протяжении года)
- Не макролидные антибиотки: амоксициллин (500мг. два раза в день) или же доксициклин (100 мг. дважды в день)

Ингаляционные антибиотики

- Тобрамицин
- Колистин
- Азтреонам
- Гентамицин
- Ципрофлоксацин

Муколитические агенты

- Ацетилцистеин
- Маннитол
- Гипертонический раствор хлористого натрия

Техника клиренса дыхательных путей

- Небулайзер
- Дыхательная гимнастика
- Массаж
- Альвеолярная перкуссия

Бронходилаторы при лечении БЭ

Противовоспалительные препараты

- Нестероидные противовоспалительные препараты
- Глюкокортикостероиды
- Статины

- Inhaled antibiotics for stable non-cystic fibrosis bronchi ecstasies: a systemic review
- A.M. Brody, E. Stovold, I.Zhang
- Eur. Respir. J. 2014, 44: 382-393

Больной Е.С.В. 37 лет

Жалобы:

- На одышку в покое, усиливающуюся при незначительной физической нагрузке и без кислородотерапии
- Кашель с трудноотделяемой гнойной мокротой до 100-200мл/сутки
- Эпизоды частого субфебрилитета
- Слабость и недомогание

Жалобы беспокоят в течение 1-2 лет

Анамнез:

- Картина бронхита с детского возраста
- Отсутствие очевидного поражения поджелудочной железы
- Нарастание симптоматики с подросткового возраста
- С 2010года – значительно ухудшение состояния, малая эффективность терапии, верифицированы бронхоэктазы, инфицирование P. aeruginosa.
- С 2012-2013 эпизодическая гиперкапния, гипоксемия
- С 2013г – кислородотерапия на дому , значительное снижение качества жизни

Обследование:

- Общий анализ крови: воспалительная реакция
- Общий анализ мочи: без особенностей
- Б/х крови: без особенностей
- Газовый состав: PaO2 74,9 mm Hg при поступлении
  PaCO2 51,8 mm Hg при выписке
- УЗИ брюшной полости: диффузные изменения поджелудочной железы
- ЭхоКГ: дилатация ПП и ПЖ, СДЛА около 45 mmHg
- Спирометрия: ФЖЕЛ 1,2л (25%долж.),
  ОФВ1 0,72л (18% долж.)

Компьютерная томография

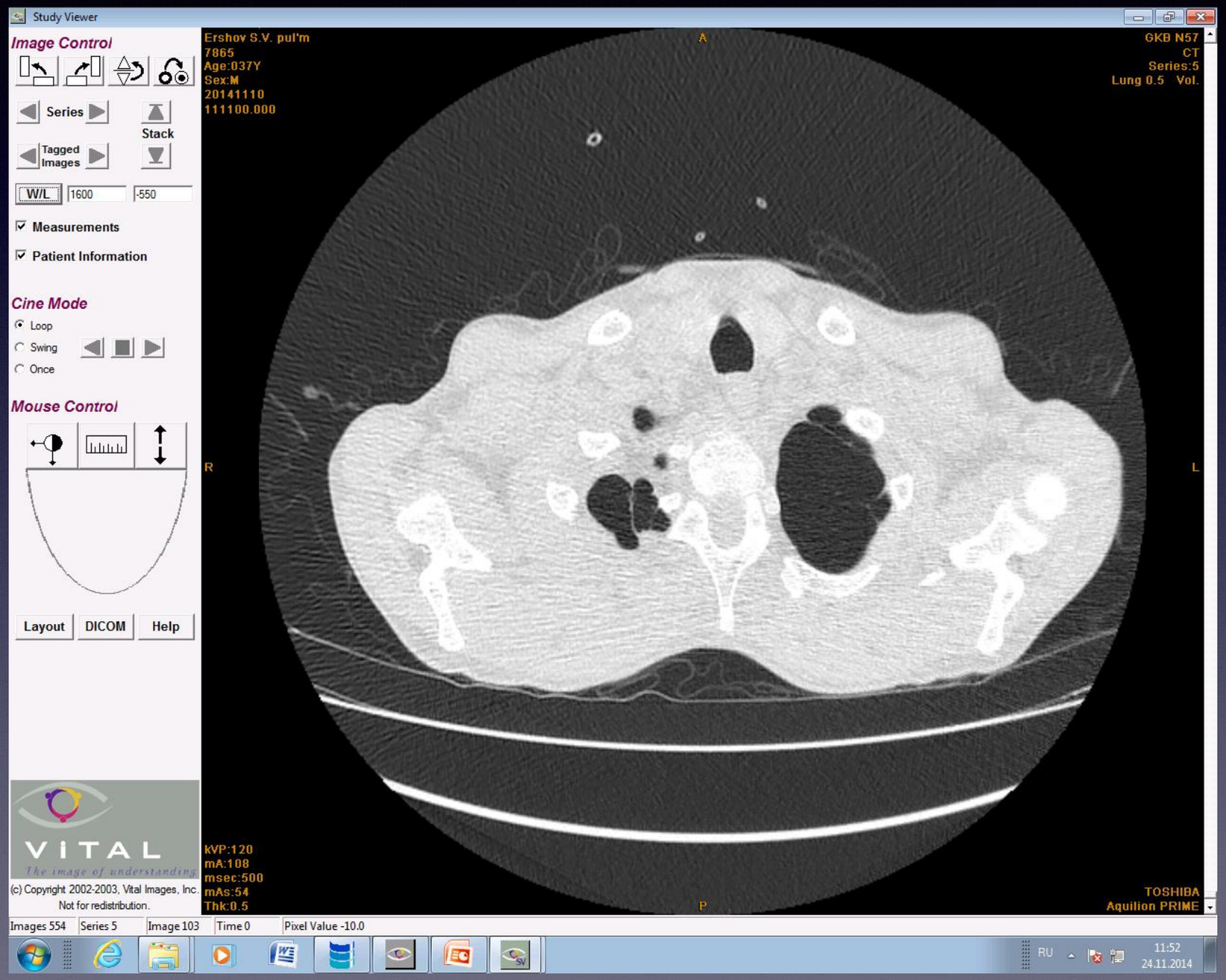

Компьютерная томография

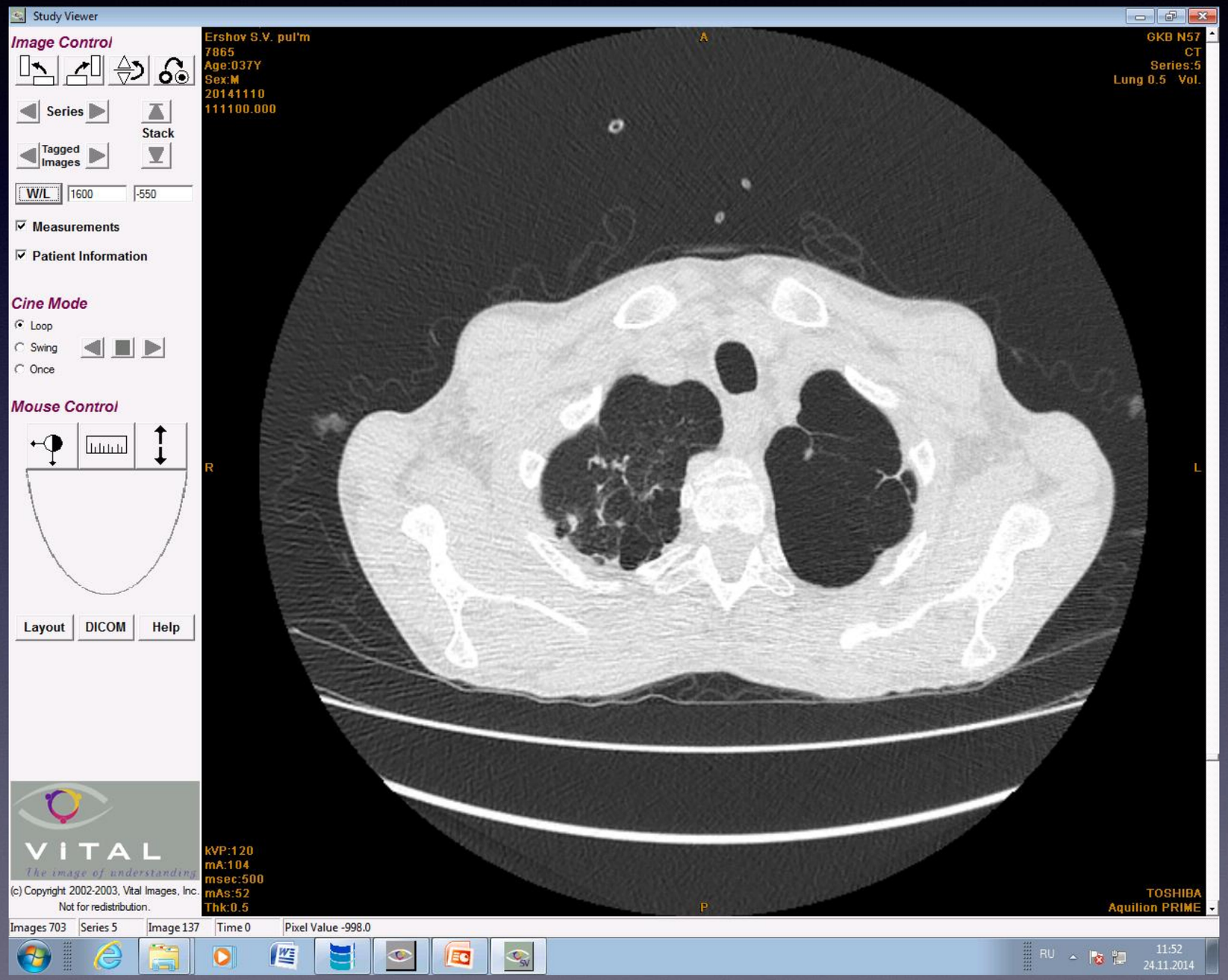

Компьютерная томография

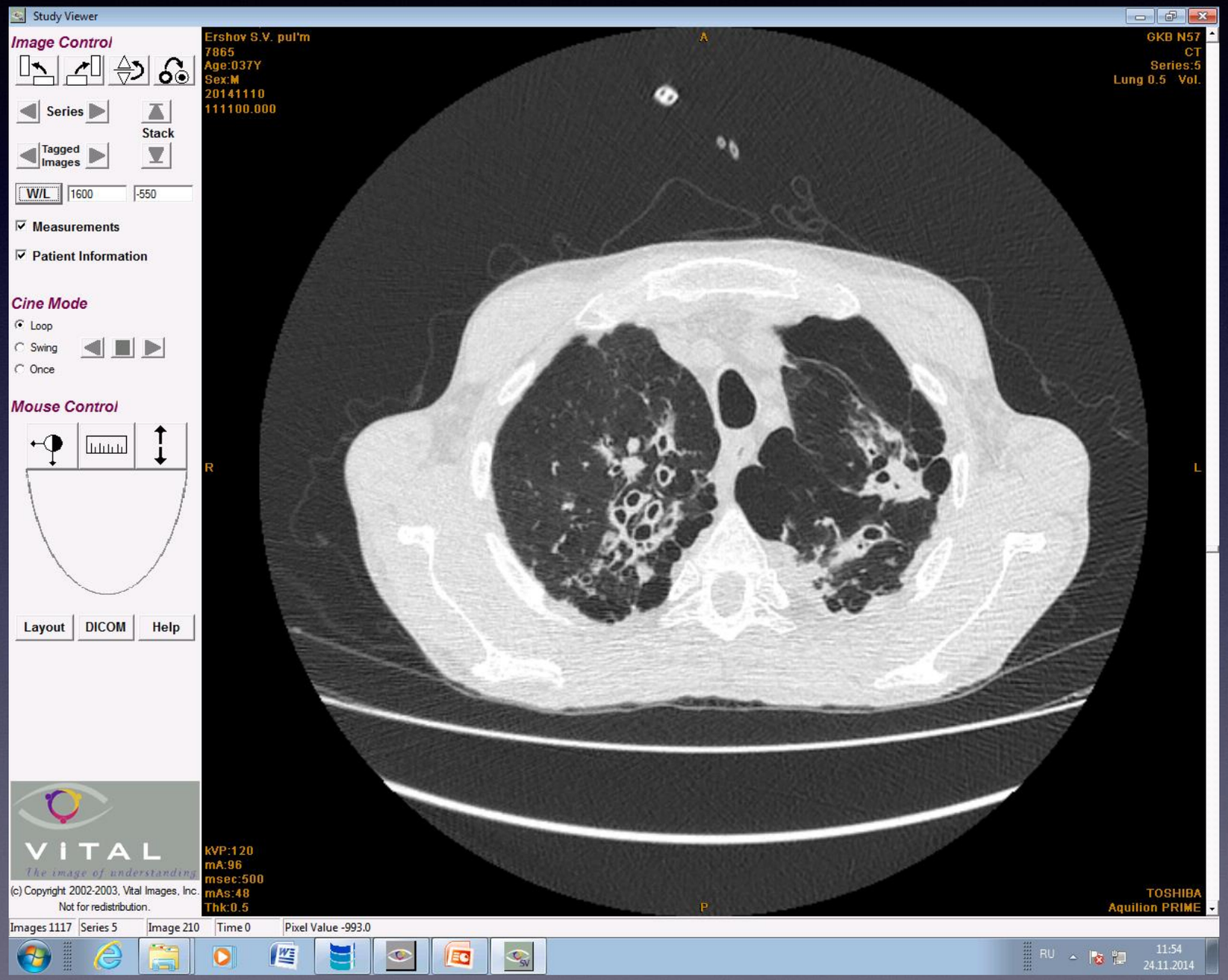

Компьютерная томография

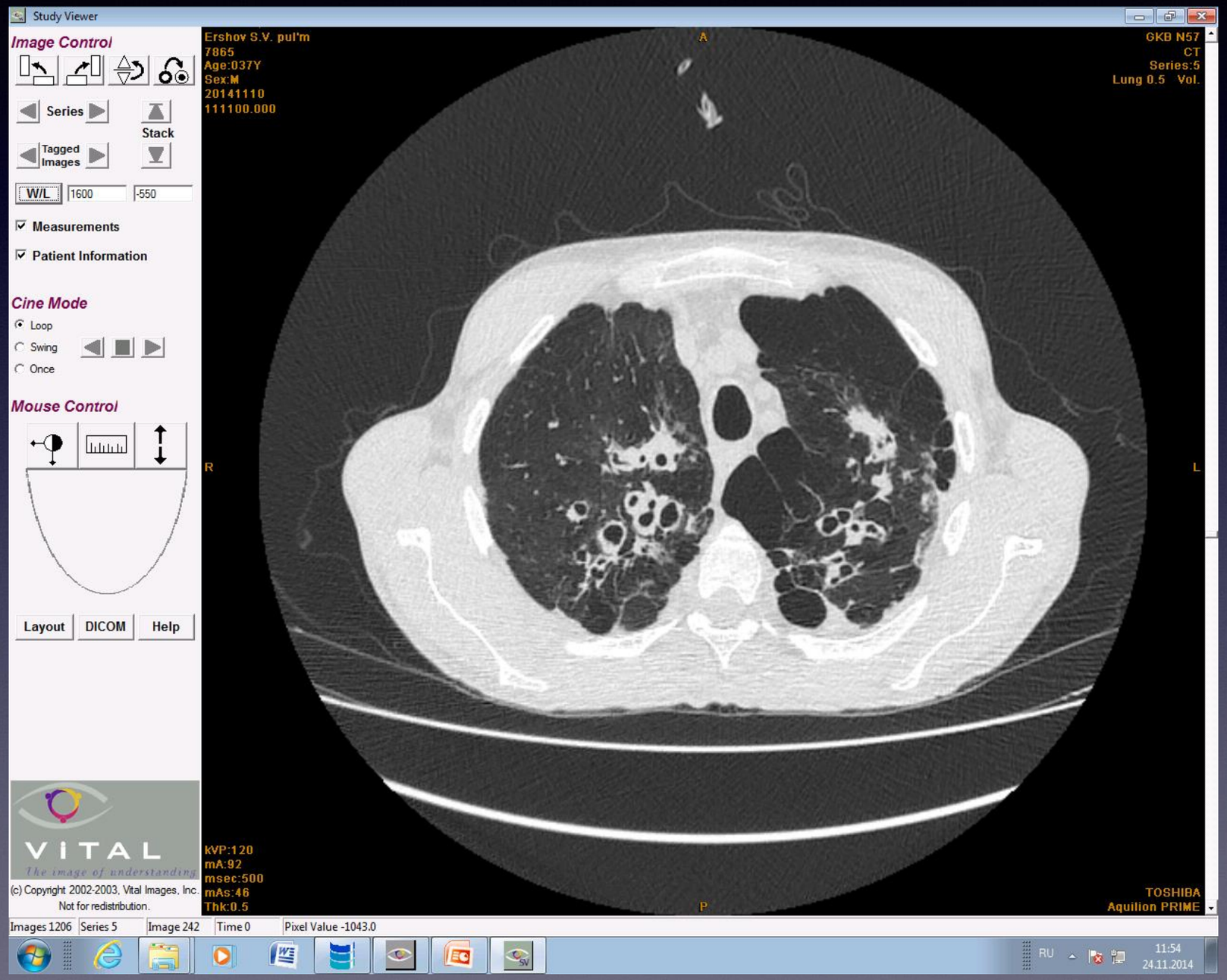

Компьютерная томография

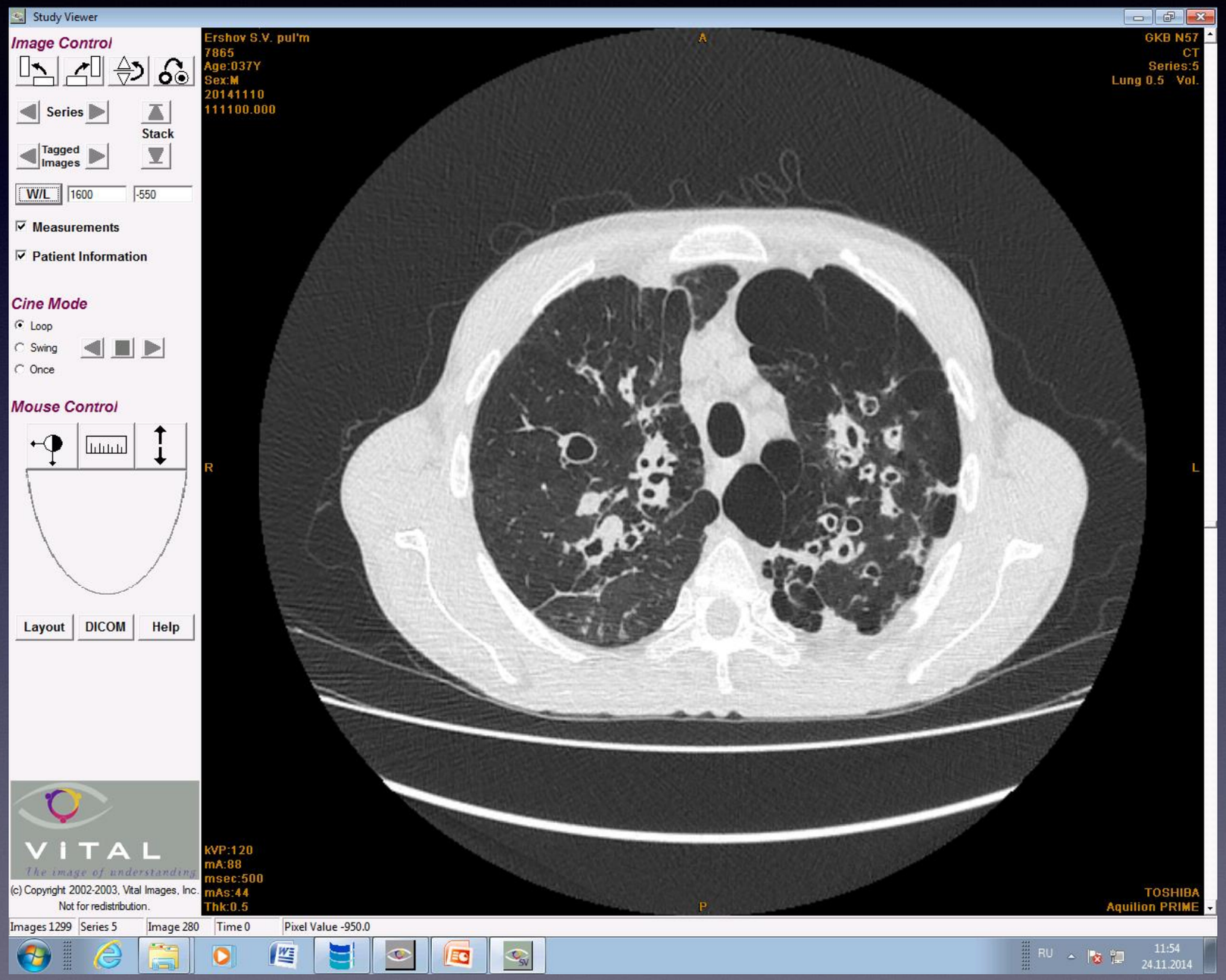

Компьютерная томография

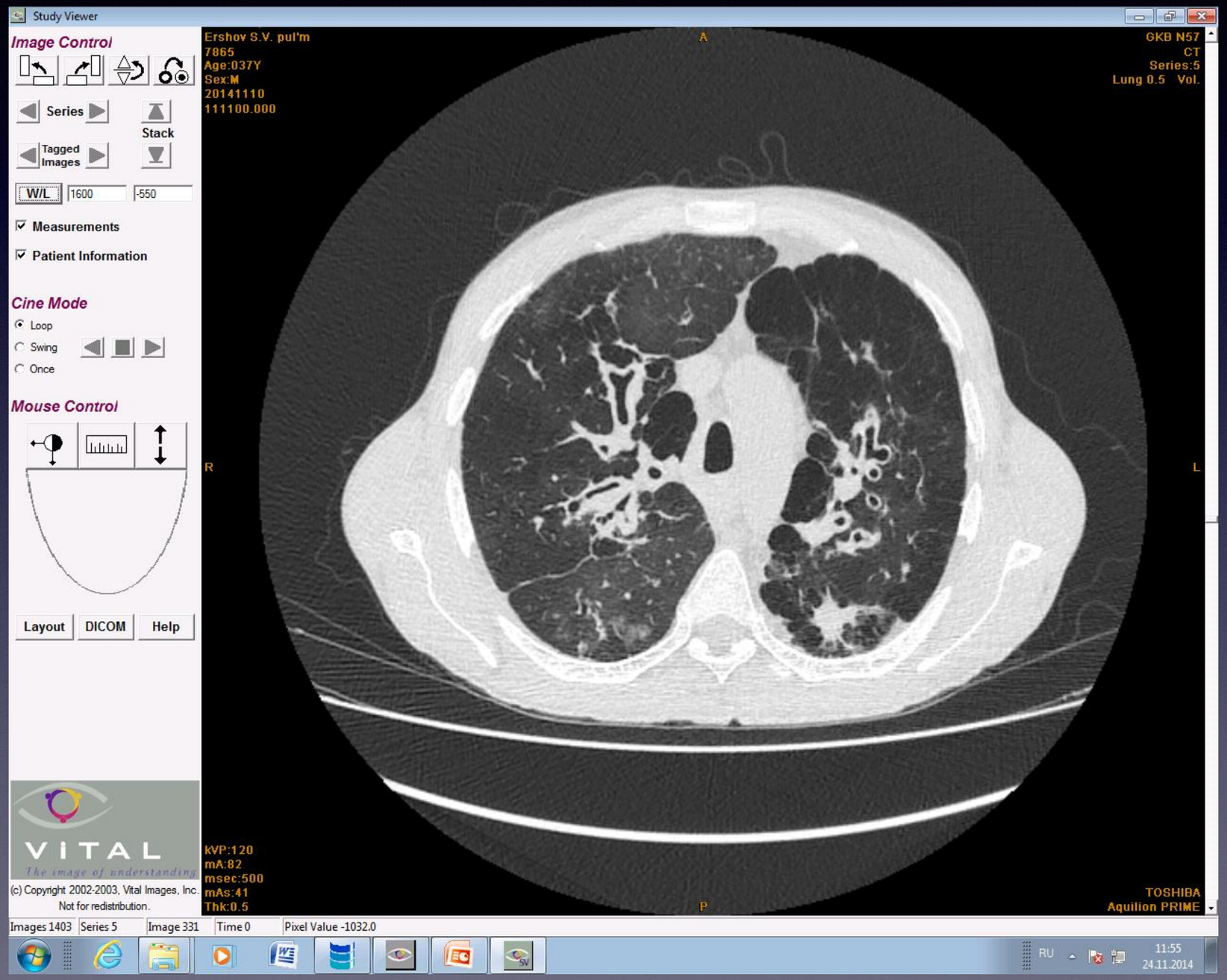

Компьютерная томография

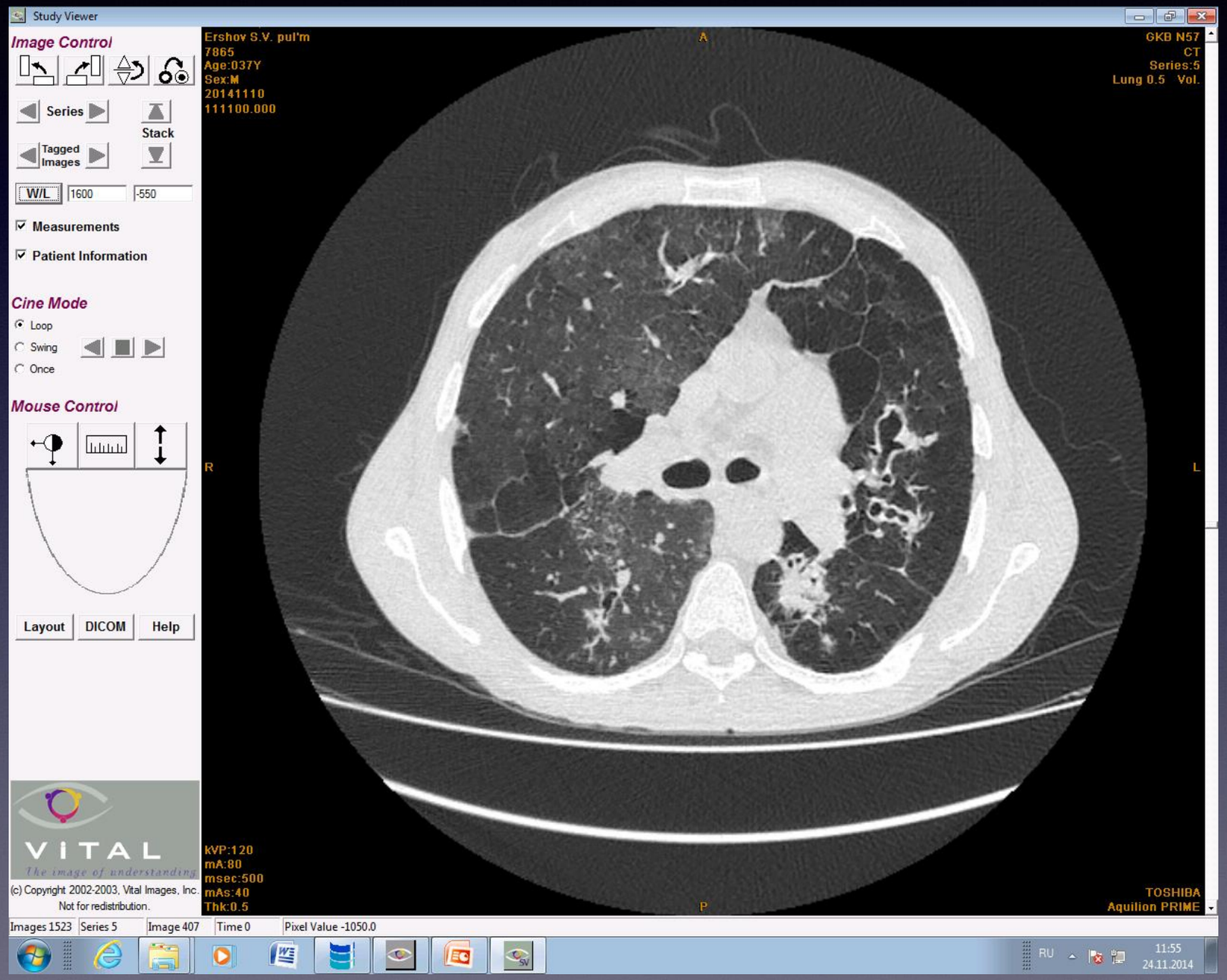

Компьютерная томография

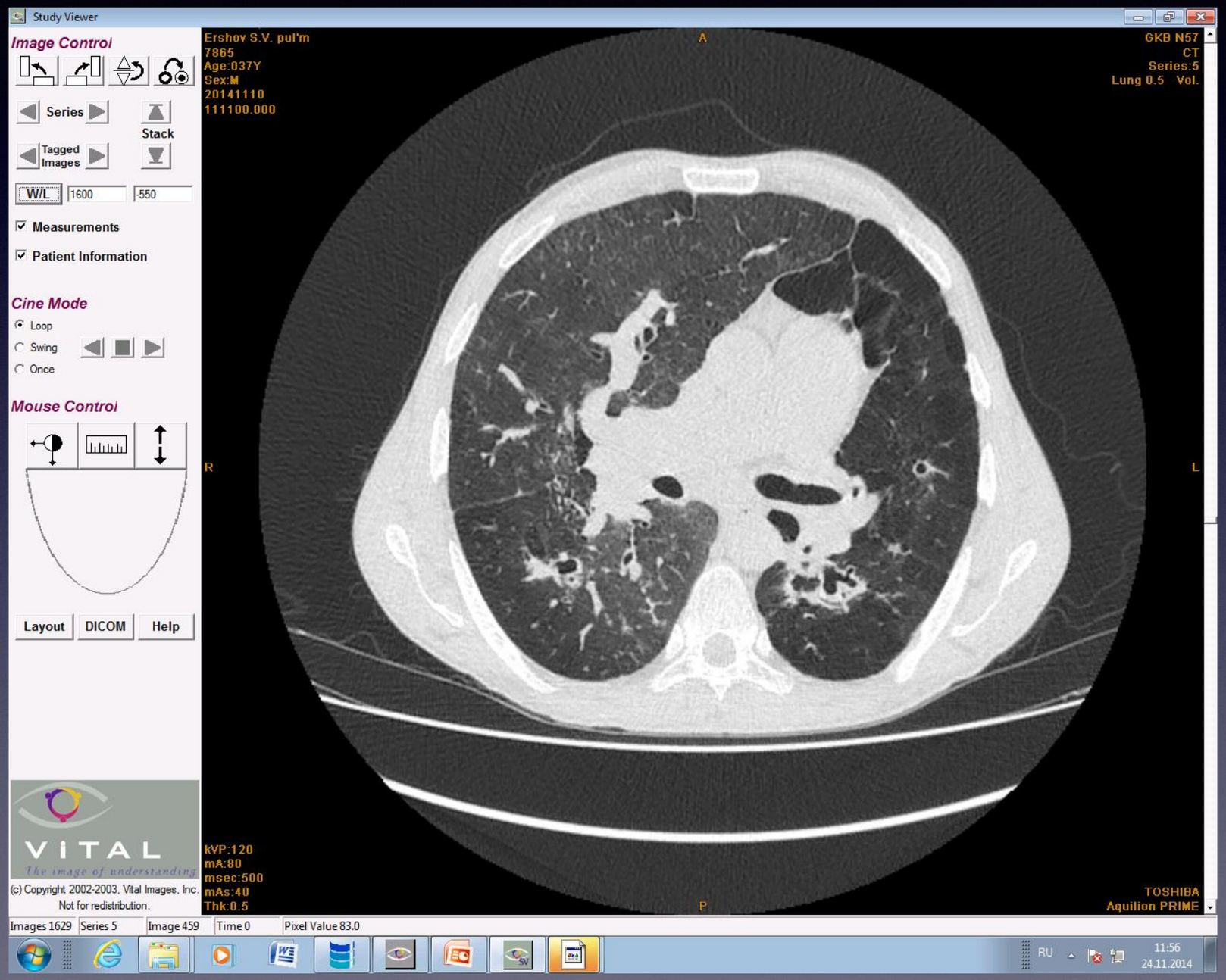

Компьютерная томография

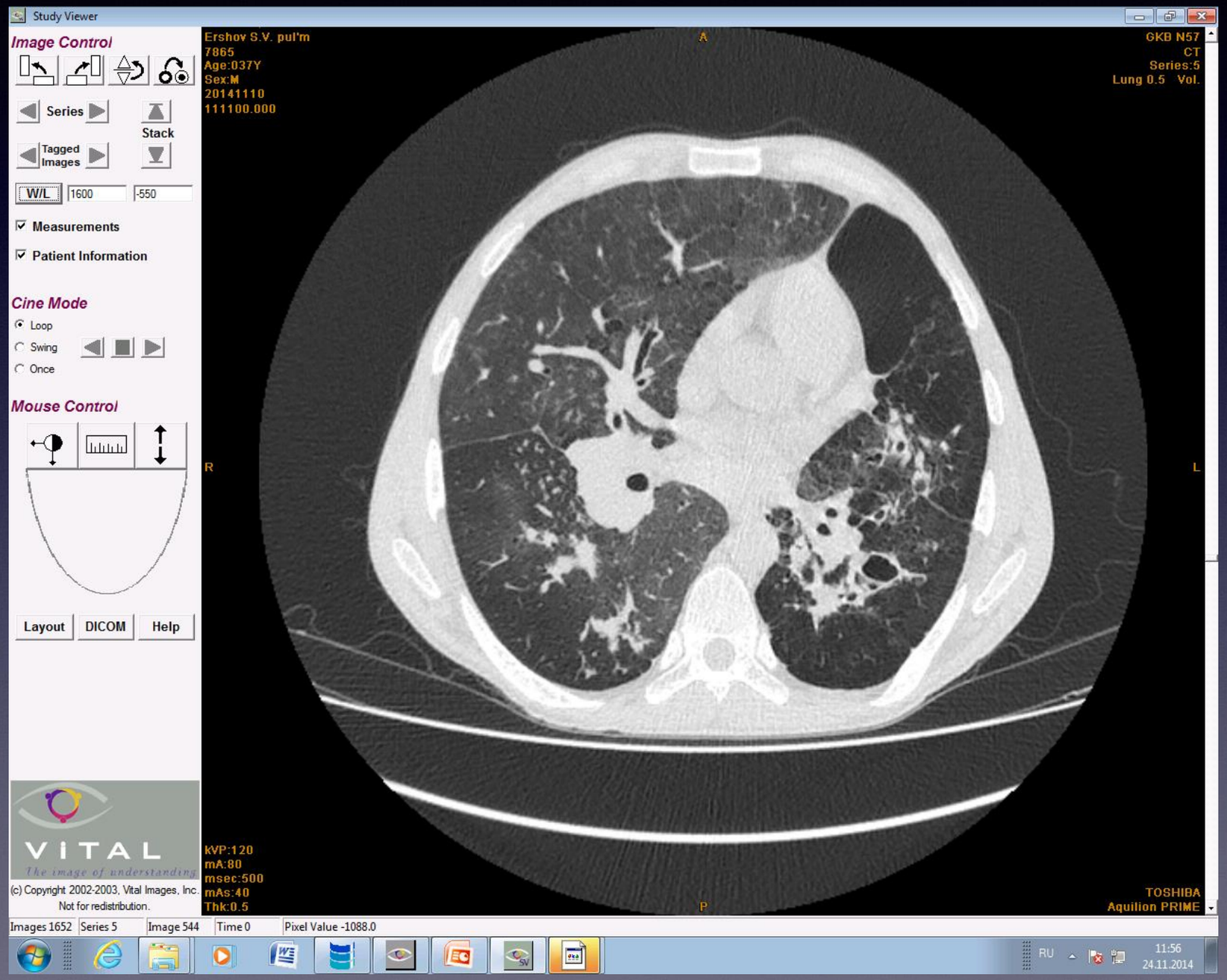

Компьютерная томография

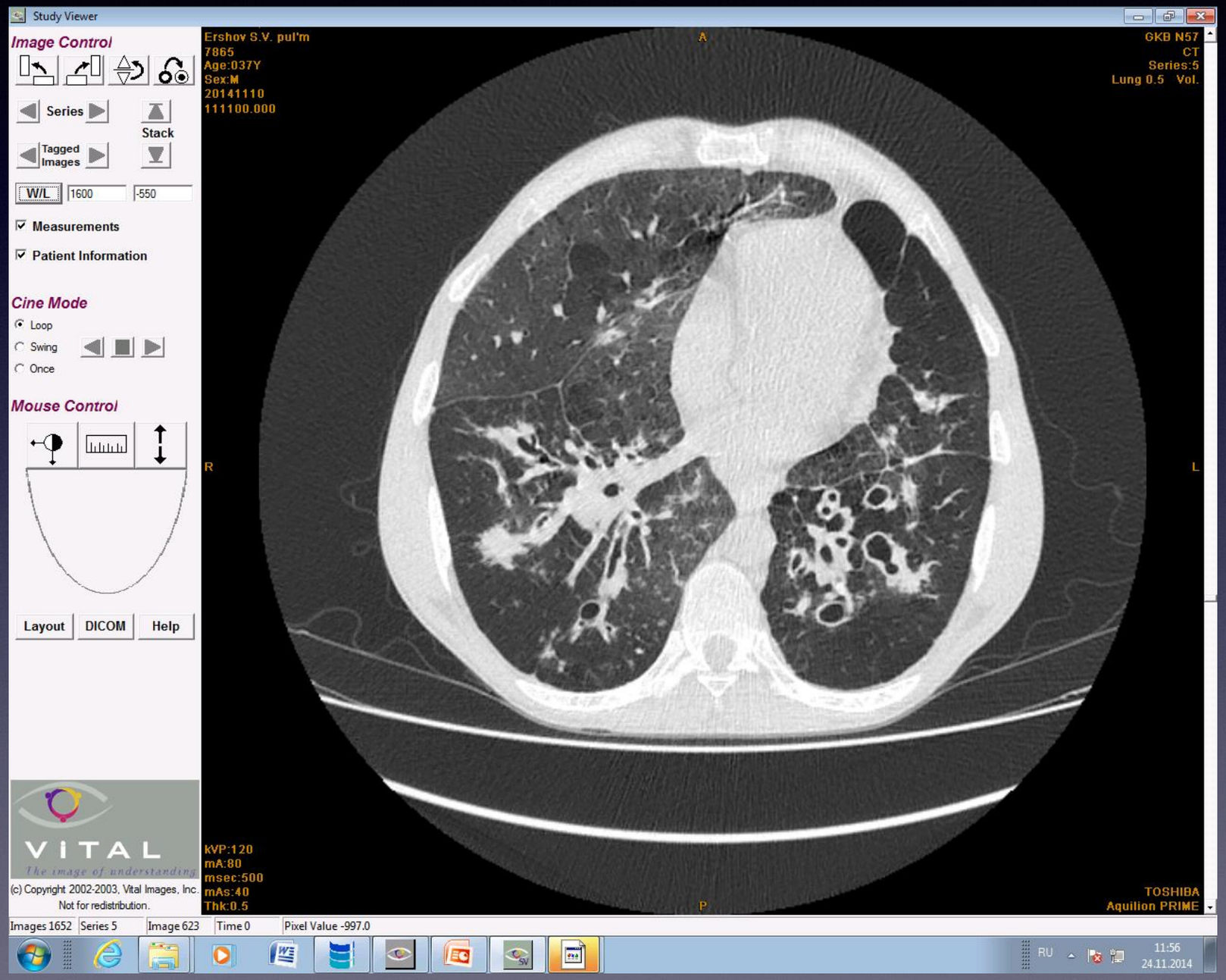

Компьютерная томография

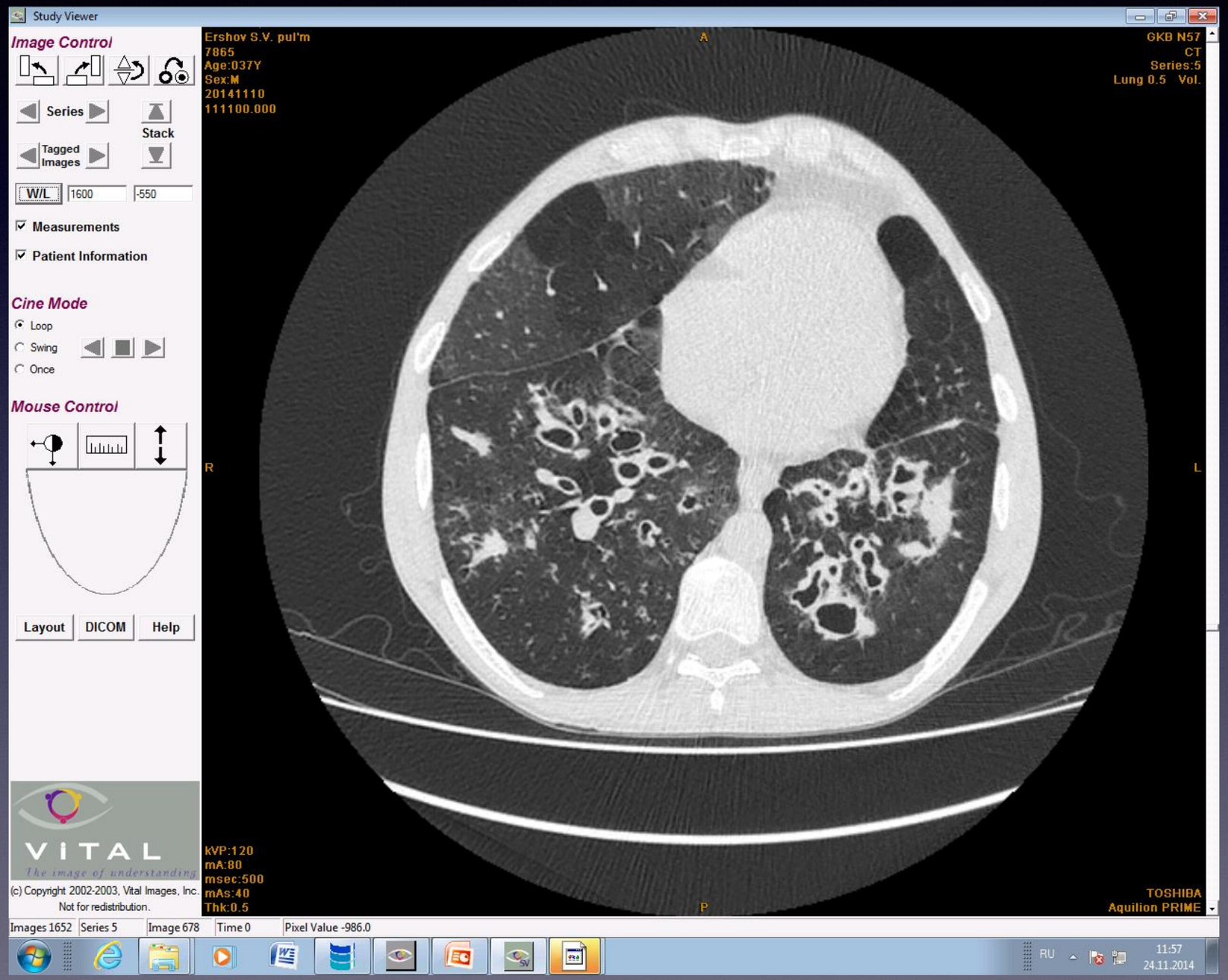

Компьютерная томография

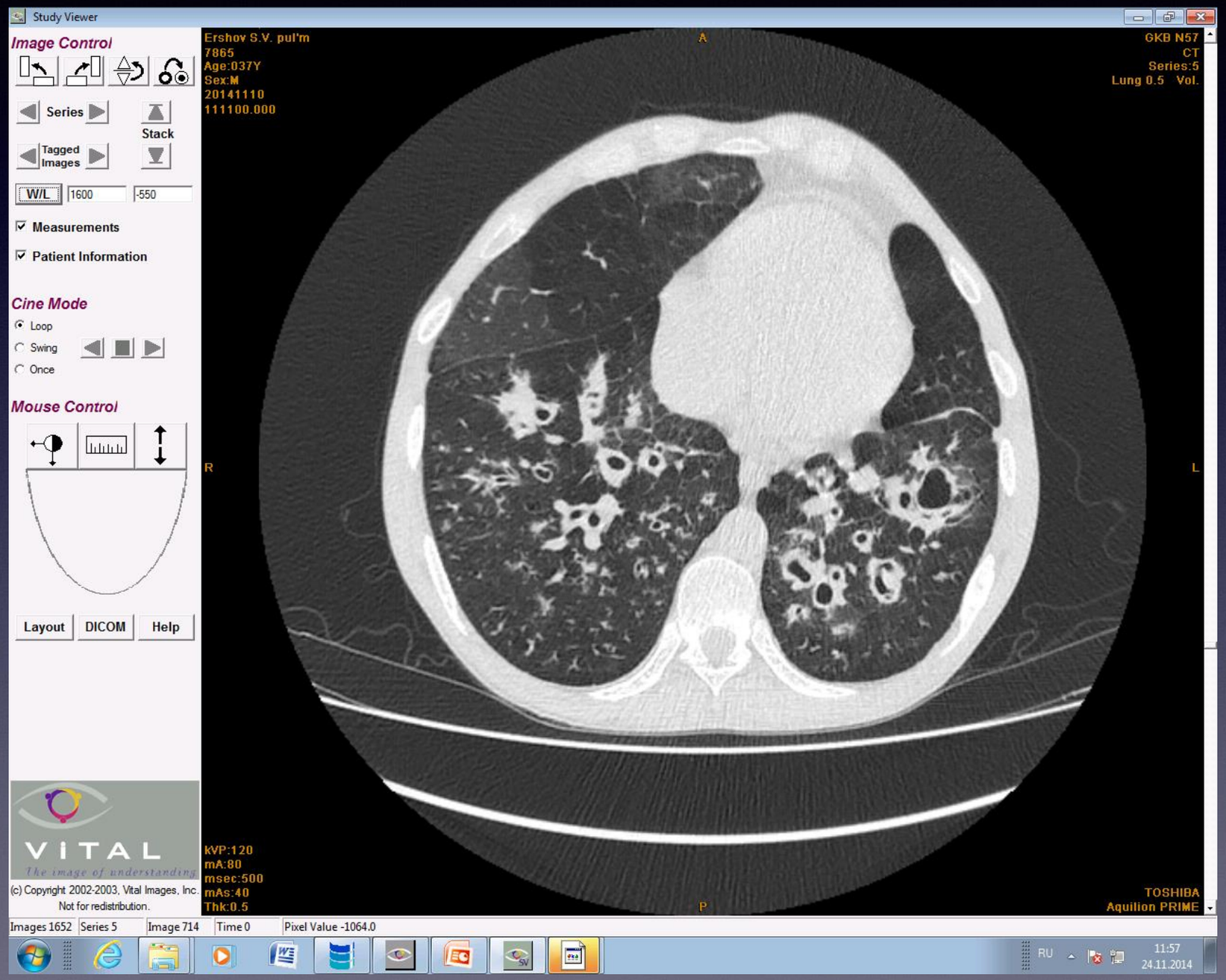

Компьютерная томография

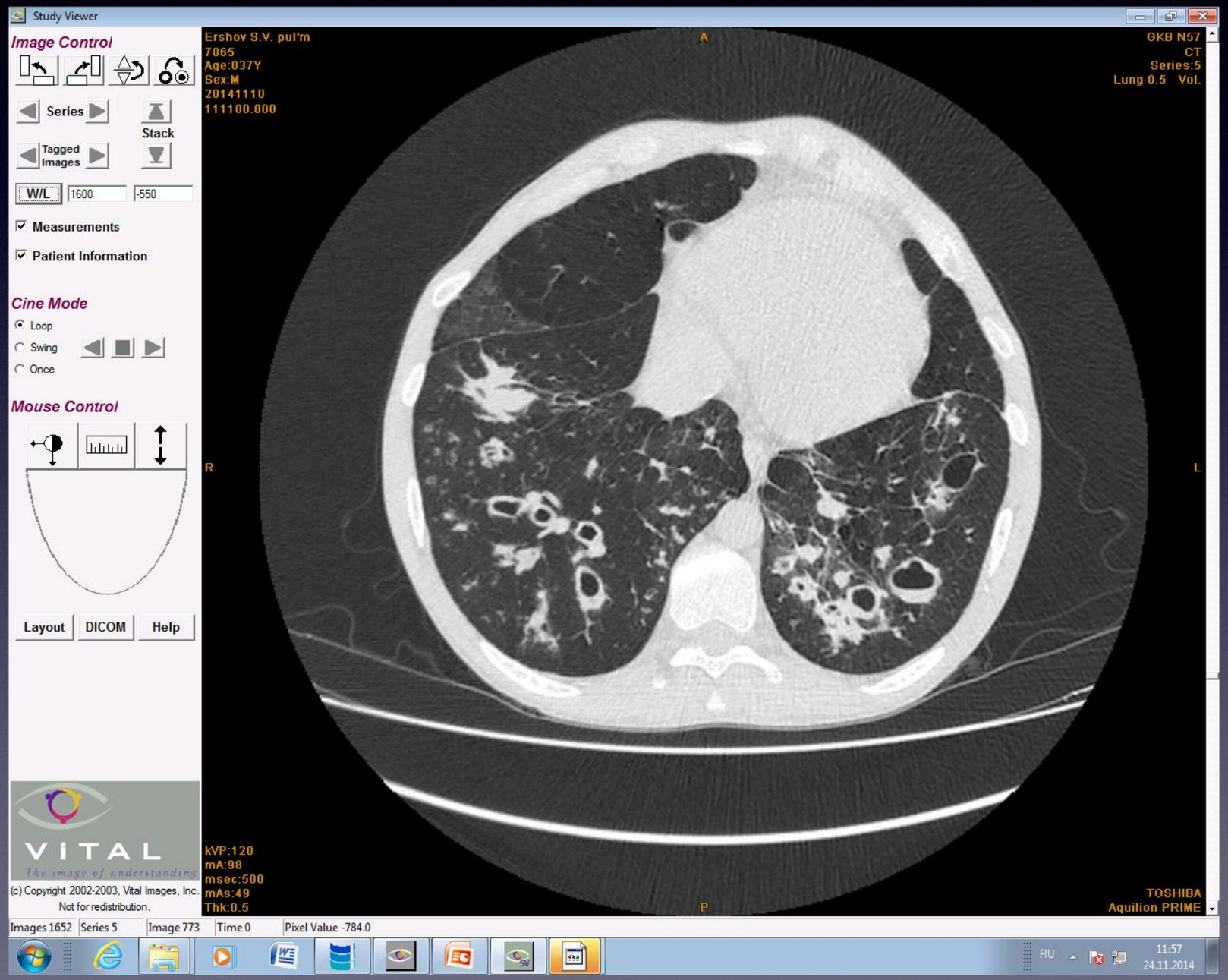

Компьютерная томография

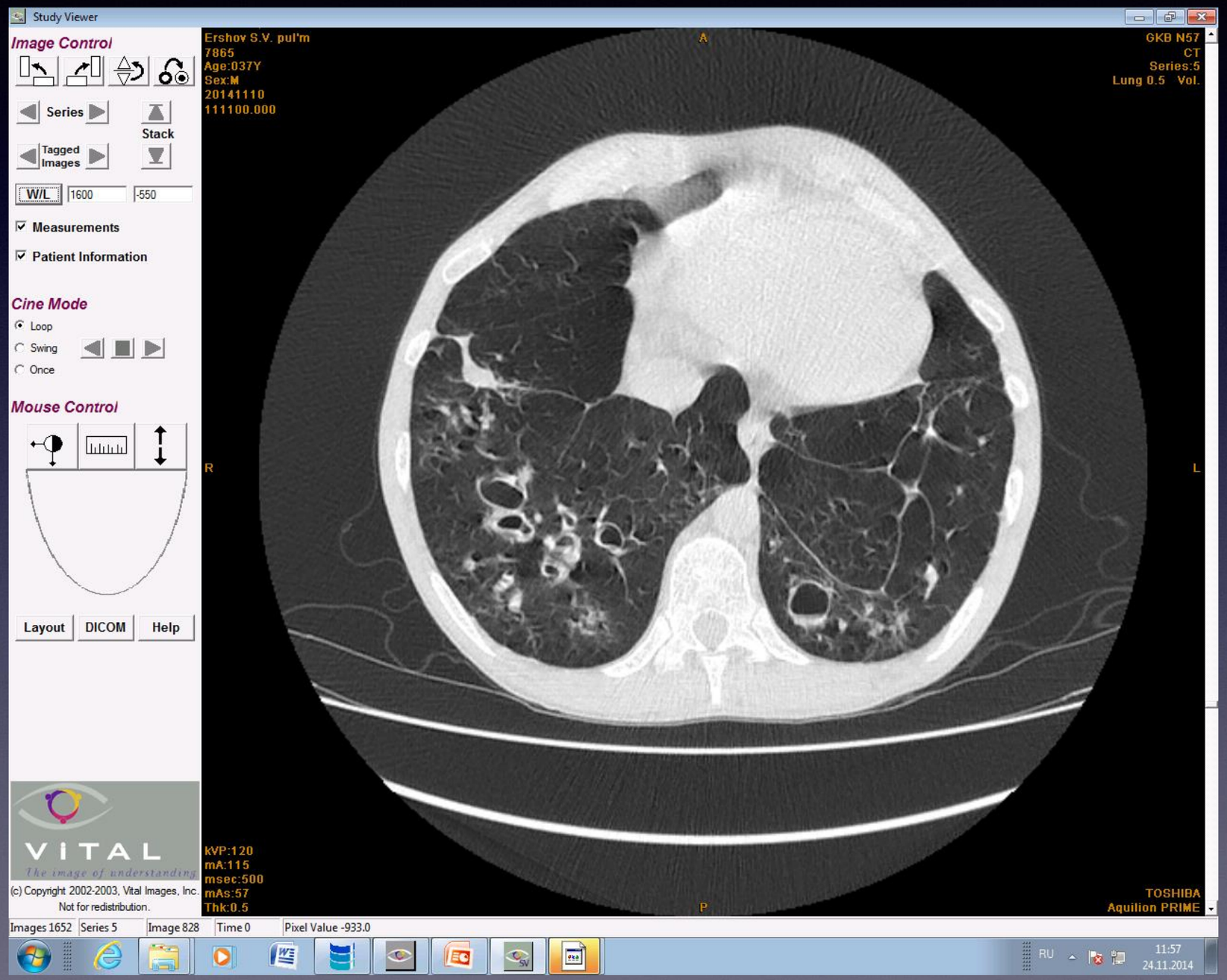

Компьютерная томография

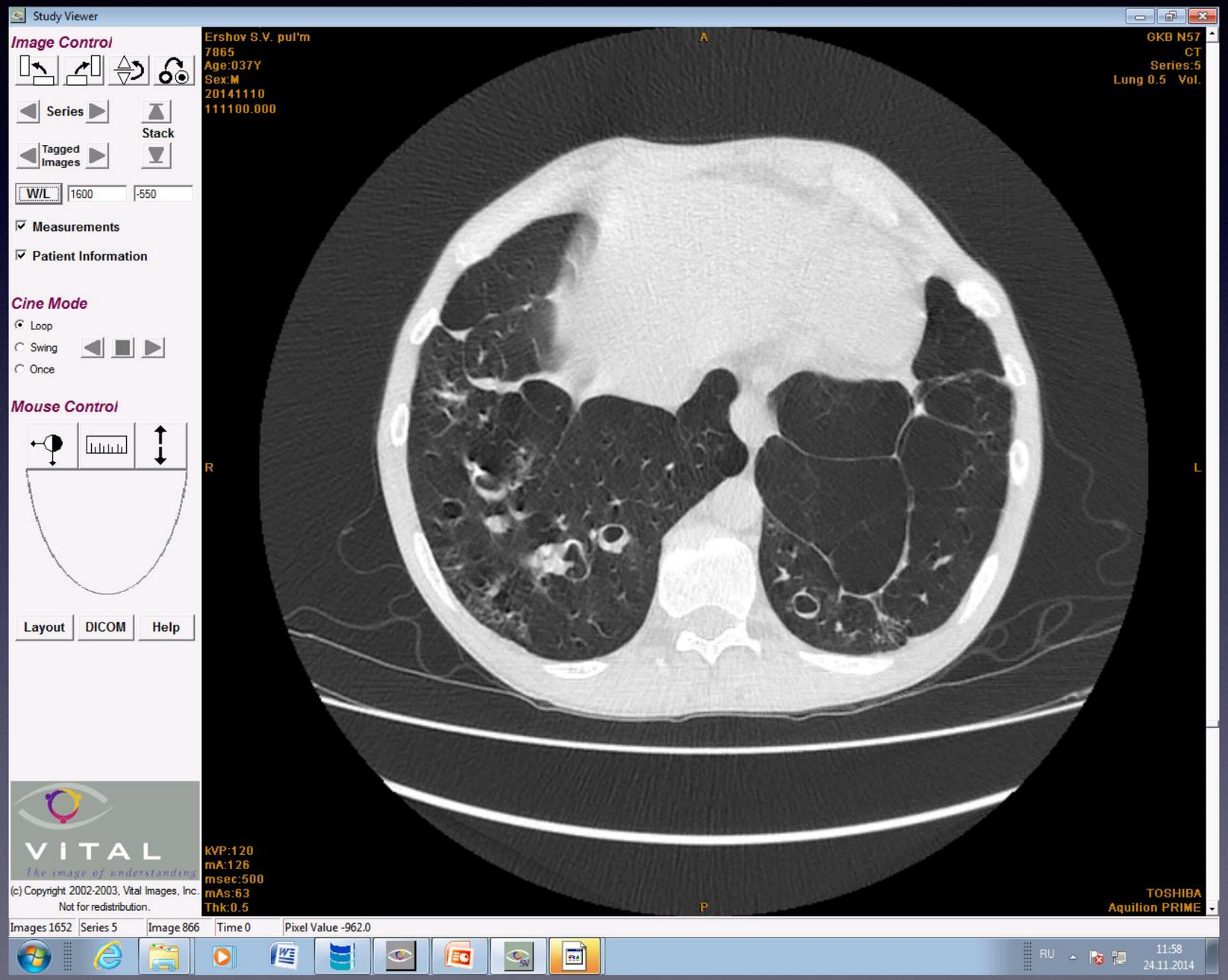

Обследование:

- Генетическое исследование на поиск частых мутаций муковисцидоза (МГНЦ РАМН):

W1282R/ 3849+ 10kbC>T

W1282R – «тяжелая» мутация

3849+10kb C>T – «мягкая» мутация

Диагноз: **муковисцидоз**

Лечение:

Многокомпонентная медикаментозная терапия:

- Антибиотики
- Отхаркивающие
- Бронхолитики
- Глюкокортикостероиды
- Желчегонные
- Панкреатические ферменты
- Мочегонные

Немедикаментозные вмешательства:

- Респираторная поддержка
- Кислородотерапия

Лист ожидания, трансплантация:

- Включение в ургентный лист ожидания сразу после обследования
- 05.01.2015г через 16 дней ожидания проведена двусторонняя трансплантация легких
- Апрель 2015года: ЧД 20 в минуту
  ЧСС 90 в минуту
  SpO2 97% (воздух)